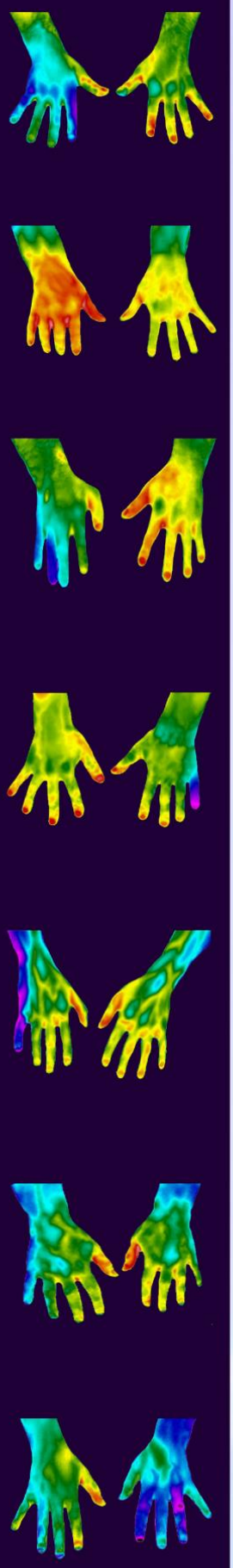

МЕДИЦИНСКОЕ ТЕПЛОВИДЕНИЕ

М.Г. Воловик
И.М. Долгов
Н.Л. Муравина

ТЕПЛОВИЗИОННАЯ СКРИНИНГ-ДИАГНОСТИКА

Болезни и травмы периферических нервов

АТЛАС ТЕРМОГРАММ

МЕДИЦИНСКОЕ ТЕПЛОВИДЕНИЕ

Воловик М.Г., Долгов И.М., Муравина Н.Л.

ТЕПЛОВИЗИОННАЯ СКРИНИНГ-ДИАГНОСТИКА

БОЛЕЗНИ И ТРАВМЫ ПЕРИФЕРИЧЕСКИХ НЕРВОВ

АТЛАС ТЕРМОГРАММ

Москва
Дигносис
2021

УДК 616.85
ББК 56.12
В68

А в т о р ы:
Воловик М.Г. — доктор биологических наук, руководитель экспертного отдела ООО «Дигносис»;
Долгов И.М. — доктор медицинских наук, заместитель генерального директора ООО «Дигносис», Лауреат Государственной премии Российской Федерации;
Муравина Н.Л. — врач функциональной диагностики высшей категории, специалист-эксперт ООО «Дигносис»

Рецензенты:
Лихтерман Леонид Болеславович
Доктор медицинских наук, профессор, Заслуженный деятель науки РФ, Лауреат Государственной премии России, Лауреат премии Правительства РФ, главный научный сотрудник-невролог ФГАУ «Национальный медицинский исследовательский центр нейрохирургии им. Н.Н. Бурденко» Минздрава России
Александров Николай Михайлович
Доктор медицинских наук, врач травматолог-ортопед высшей категории, Заслуженный изобретатель РФ, ведущий научный сотрудник отделения хирургии и микрохирургии кисти Университетской клиники ФГБОУ ВО «ПИМУ» Минздрава России

Воловик М.Г.
Тепловизионная скрининг-диагностика. Болезни и травмы периферических нервов. Атлас термограмм / М.Г. Воловик, И.М. Долгов, Н.Л. Муравина. - Москва: Дигносис, 2021. -140 с. – www.dx.doi.org/10.12737/textbook_61b1ab7de6b1f9.69203696.

ISBN: 978-5-6047494-2-5

Медицинское тепловидение – неинвазивный бесконтактный метод диагностики, который позволяет измерять тепловое излучение и визуализировать его распределение на поверхности тела человека. Предлагаемый атлас термограмм посвящен тепловизионной диагностике болезней и травм периферических нервов, основанной на выявлении в зоне иннервации поврежденного нерва отклонений от нормального распределения температур. Все случаи патологии подтверждены референтными методами и клиническими данными.

Издание может быть полезно для врачей-неврологов, нейрохирургов, реабилитологов, физиотерапевтов, занимающихся вопросами патологии периферических нервов.

Medical thermal imaging is a non-invasive non-contact diagnostic method that allows you to measure thermal radiation and visualize its distribution on the surface of the human body.

The proposed atlas of thermograms is devoted to thermal imaging diagnostics of diseases and injuries of peripheral nerves, based on the detection of deviations from the normal temperature distribution in the innervation zone of the damaged nerve. All cases of pathology were confirmed by reference methods and clinical data.

The publication can be useful for neurologists, neurosurgeons, rehabilitation therapists, physiotherapists dealing with the pathology of peripheral nerves.

УДК 616.85
ББК 56.12

ISBN: 978-5-6047494-2-5
© Воловик М.Г., Долгов И.М., Муравина Н.Л., 2021

АТЛАС ТЕРМОГРАММ

(избранные примеры)

1. ЛОКТЕВОЙ НЕРВ

1.10. Пациент № карты 277051 Муж/22 года

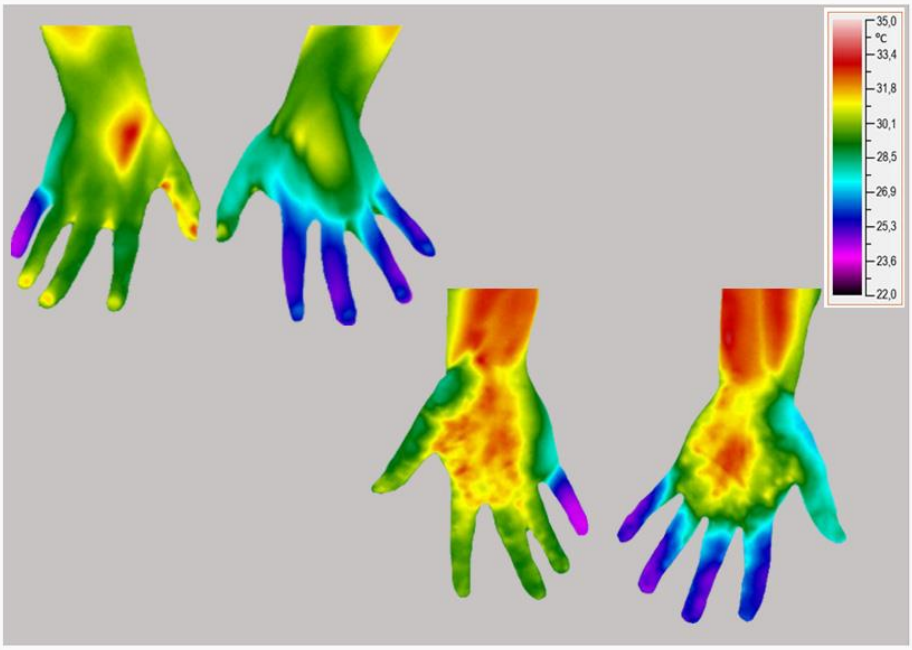

Тепловидение.
На тыльной поверхности правой кисти грубое снижение интенсивности ИК излучения в АЗИ локтевого нерва с термоасимметрией по V пальцу 1,8°С, перепад температур с III-IV пальцами 6,3°С, градиент с окружающими тканями по локтевому краю кисти 1,8°С.
На ладонной поверхности правой кисти грубое снижение интенсивности ИК излучения в АЗИ локтевого нерва с термоасимметрией по V пальцу 1,5°С, перепад температур с III-IV пальцами 6,6°С, градиент с окружающими тканями по локтевому краю кисти 3,0°С, термоасимметрия 3,2°С.
Заключение. ТПВ картина выраженного вегетативно-сосудистого угнетения в АЗИ правого локтевого нерва.

ЭНМГ. Блок проведения по правому локтевому нерву.
Операция. Микрохирургический эпиневральный шов полностью прерванного правого локтевого нерва.
Гистология. Гистологическая картина центральной и периферической ампутационных невром.

Клинический диагноз: Травма локтевого нерва на уровне предплечья [S54.0]
Полный перерыв правого локтевого нерва.

2. СРЕДИННЫЙ НЕРВ

2.8. Пациент № карты 278147 Муж/30 лет

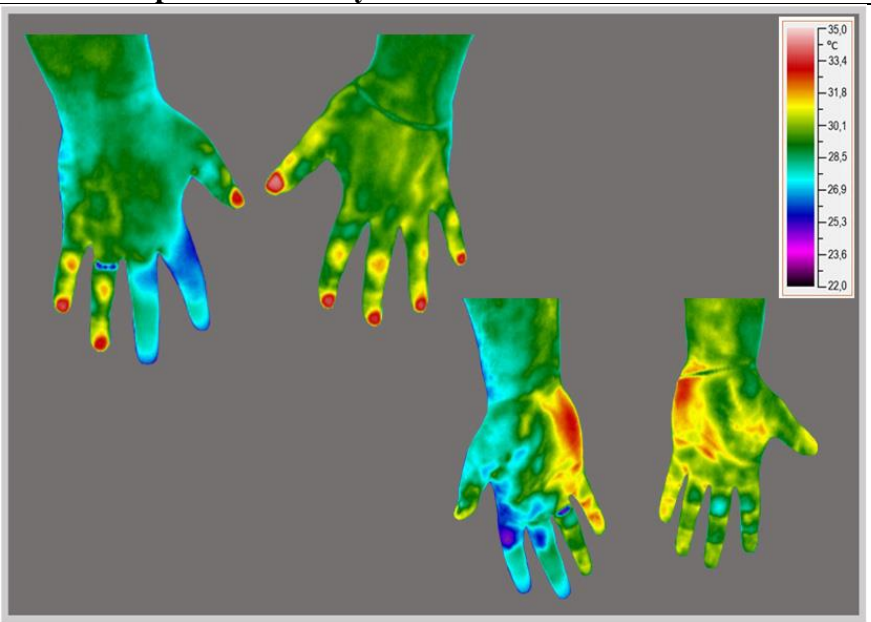

Тепловидение.
На тыльной поверхности правой кисти снижение интенсивности ИК излучения в АЗИ срединного нерва по II пальцу, средняя температура 30,8°С, термоасимметрия 2,9°С, по III пальцу средняя температура 31,7°С, термоасимметрия 2,2°С.
На ладонной поверхности правой кисти снижение интенсивности ИК излучения в АЗИ срединного нерва по II пальцу, средняя температура 30,9°С, термоасимметрия 2,2°С, по III пальцу средняя температура 31,8°С, термоасимметрия 1,1°С; снижение интенсивности ИК излучения по лучевому краю кисти, термоасимметрия 1,5°С.
Заключение. ТПВ картина вегетативно-сосудистого угнетения в АЗИ правого срединного нерва.

ЭНМГ. Срединный нерв справа – блок проведения по двигательным волокнам.
Операция. Невролиз под микроскопом, эпиневральный шов правого срединного нерва.
Гистология. Гистологическая картина травматической невромы.

Клинический диагноз: Травма срединного нерва на уровне предплечья [S54.1]
Полный перерыв правого срединного нерва

5. БРАХИОПЛЕКСОПАТИИ И КОМБИНИРОВАННЫЕ ПОРАЖЕНИЯ

5.15. Пациент № карты 273087 Муж/13 лет

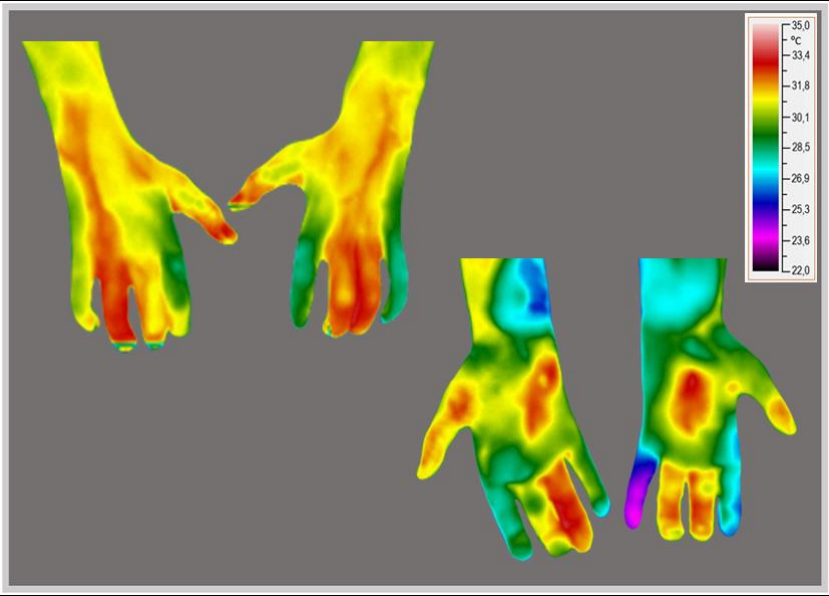

Тепловидение.
На тыльной поверхности правой кисти грубое снижение интенсивности ИК излучения в АЗИ срединного нерва, средняя температура по II пальцу 31,8°С, перепад температур между II и IV пальцами 3,6°С; в АЗИ локтевого нерва по V пальцу, средняя температура 33,0°С, перепад температур между V и IV пальцами 2,4°С; по локтевому краю правой кисти снижение интенсивности ИК излучения, средняя температура 32,7°С, градиент температур с окружающими тканями 1,2°С. На ладонной поверхности правой кисти грубое снижение интенсивности ИК излучения в АЗИ срединного нерва, средняя температура по II пальцу 30,8°С, перепад температур между II и IV пальцами 4,4°С; в АЗИ локтевого нерва по V пальцу, средняя температура 30,7°С, перепад температур между V и IV пальцами 4,5°С; по локтевому краю правой кисти снижение интенсивности ИК излучения, средняя температура 31,8°С, градиент температур с окружающими тканями 2,3°С.
На тыльной поверхности левой кисти грубое снижение интенсивности ИК излучения в АЗИ срединного нерва, средняя температура по II пальцу 30,5°С, перепад температур между II и IV пальцами 5,0°С; в АЗИ локтевого нерва по V пальцу, средняя температура 32,1°С, перепад температур между V и IV пальцами 3,4°С. На ладонной поверхности левой кисти грубое снижение интенсивности ИК излучения в АЗИ срединного нерва, средняя температура по II пальцу 29,8°С, перепад температур между II и IV пальцами 4,8°С; в АЗИ локтевого нерва по V пальцу, средняя температура 26,7°С, перепад температур между V и IV пальцами 7,3°С; по локтевому краю левой кисти снижение интенсивности ИК излучения, средняя температура 31,1°С, градиент температур с окружающими тканями 3,0°С.
Заключение. ТПВ картина грубого вегетативно-сосудистого угнетения в АЗИ срединного и локтевого нервов с обеих сторон.

Операция. Перерыв срединного и локтевого нервов с двух сторон (регенераты, диастаз 5-7 см). Невролиз, шов периферических нервов без использования микроскопа.

Клинический диагноз: 1. Травма срединного нерва на уровне запястья и кисти [S64.1] 2. Травма локтевого нерва на уровне запястья и кисти [S64.0] Перерыв срединного и локтевого нервов с двух сторон, грубая посттравматическая невропатия после электротравмы.

6. АЛГОНЕЙРОДИСТРОФИЯ

6.8. Пациент № карты 3164105 Жен/68 лет

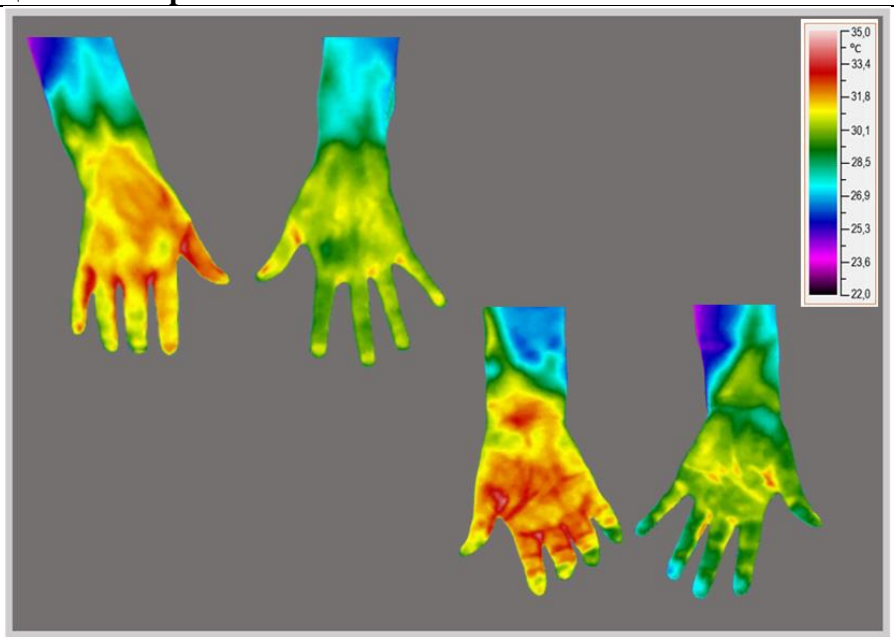

Тепловидение.
На всей тыльной поверхности правой кисти повышение интенсивности ИК излучения, термоасимметрия 0,9°С; повышение интенсивности ИК излучения по II-V пальцам средняя температура 31,0-30,6-30,5-30,7°С (соответственно), по I пальцу средняя температура 31,7°С.
На всей ладонной поверхности правой кисти повышение интенсивности ИК излучения, термоасимметрия 1,2°С; повышение интенсивности ИК излучения по II-V пальцам, средняя температура 31,4-31,5-31,4-31,0°С(соответственно), по I пальцу средняя температура 31,3°С.
На тыльной и ладонной поверхностях левой кисти «зеркальный ТПВ синдром» в виде вегетативно-сосудистой ирритации (гипертермическая «перчатка»).
Заключение. ТПВ картина вегетативно-сосудистой ирритации всей правой кисти, синдром вазомоторных нарушений по вазодилататорному типу. На левой кисти «зеркальный ТПВ синдром» в виде вегетативно-сосудистой ирритации.

Анамнез. Сочетанный перелом нижних концов локтевой и лучевой костей справа.
Невролог. Нарушение чувствительности (онемение) правой кисти по типу «перчатки». Комплексный регионарный болевой синдром (КРБС) 2 типа правой руки.
Рентгенография. На рентгенограмме спустя месяц после травмы консолидация слабая, положение отломков не ухудшилось.

Клинический диагноз: Алгонейродистрофия [M89.0]

7. ПЕРИФЕРИЧЕСКИЕ НЕРВЫ НИЖНИХ КОНЕЧНОСТЕЙ

7.8. Пациент № карты П-14661 Муж/29 лет



Тепловидение.
На передней поверхности левой голени грубое снижение интенсивности ИК излучения в АЗИ большеберцового нерва, средняя температура 20,8°С, термоасимметрия 3,7°С; по задней поверхности средняя температура 23,2°С, термоасимметрия 4,0°С; по подошвенной поверхности стопы средняя температура 19,4°С, термоасимметрия 4,6°С; по тыльной поверхности стопы средняя температура 19,6°С, термоасимметрия 4,7°С.
Заключение. ТПВ картина выраженного вегетативно-сосудистого угнетения в АЗИ большеберцового нерва слева.

ЭНМГ. Блок проведения по левому большеберцовому нерву**.**

Клинический диагноз: Травма большеберцового нерва на уровне голени [S84.0]

Воловик Михаил Григорьевич
Долгов Игорь Маратович
Муравина Наталья Львовна

ТЕПЛОВИЗИОННАЯ СКРИНИНГ-ДИАГНОСТИКА

БОЛЕЗНИ И ТРАВМЫ ПЕРИФЕРИЧЕСКИХ НЕРВОВ

АТЛАС ТЕРМОГРАММ

ФЗ № 436-ФЗ	Издание не подлежит маркировке в соответствии с п. 1 ч. 2 ст. 1

Научное издание

Дигносис®
Общество с ограниченной ответственностью «ДИГНОСИС»
www.dignosys.com E-mail: info@dignosys.com
По вопросам медицинского научно-методического характера:
Тел: +7 916 124 7499
По технике и технологиям:
Тел. +7 495 508 0646

Подписано в печать 13.12.2021 г.
Формат 10x100/16. Бумага офсетная. Гарнитура Times.
Печать цифровая. Усл. печ. л. 17,5.
Тираж 500 экз. Заказ № 18438.

Отпечатано в типографии ООО «Паблит»
127214, Москва, ул. Полярная, д. 31В, стр. 1
Тел.: (495) 230-20-52

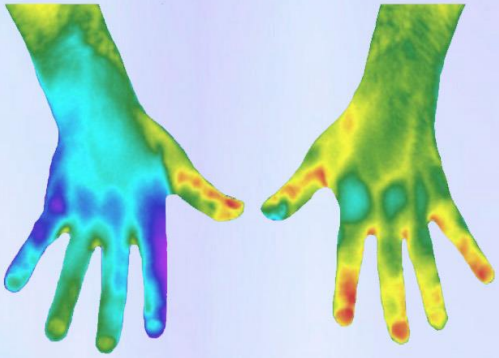

М.Г. Воловик, И.М. Долгов, Н.Л. Муравина

ТЕПЛОВИЗИОННАЯ СКРИНИНГ-ДИАГНОСТИКА

Болезни и травмы периферических нервов

АТЛАС ТЕРМОГРАММ

ISBN 978-5-6047494-2-5

9 785604 749425

Дигносис®

МЕДИЦИНСКОЕ ТЕПЛОВИДЕНИЕ